



Reunión del Grupo Español de Dermatología Pediátrica

Málaga, 26 y 27 de enero 2018
Hotel Barceló Málaga

Programa

COORDINADORA:
Dra. Ana Martín-Santiago

ORGANIZADOR 29 REUNIÓN GEDP MÁLAGA
Dr. Ángel Vera Casaño

Patrocina:

A-DERMA
AVENA RHEALBA®

DUCRAY
LABORATOIRES DERMATOLOGIQUES

Pierre Fabre
DERMATOLOGIE

SKIN EXPERTISE
IN OUR DNA

Datos Generales

WEB: <https://aedv.es/Eventos/reunion-anual-gt-dermatologia-pediatrica/>

SEDE DE LA REUNIÓN y HOTEL OFICIAL

Hotel Barceló Málaga

Sala Andalucía
C./ Héroe de Sostoa nº2,
29002 Málaga

SECRETARÍA TÉCNICA Y CIENTÍFICA

American Express Meeting & Events

Tel: 93 366 80 93
C/ Llull, 321-329 7ª planta Edificio CINC
08019 Barcelona
Tel: +34 93 366 80 93

PREMIOS

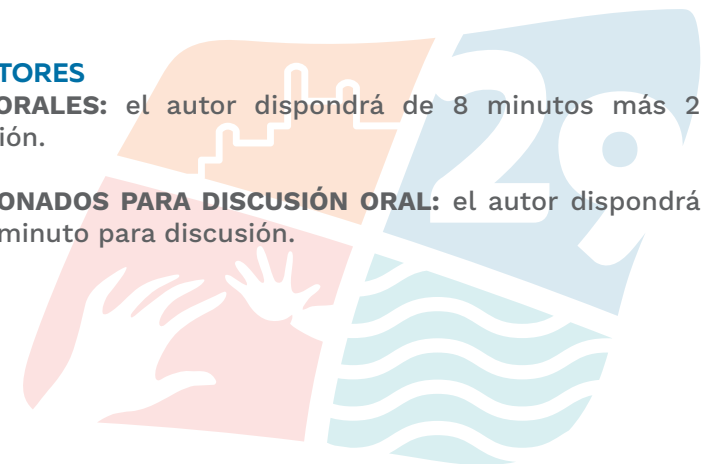Se entregarán los premios al mejor póster y a la mejor comunicación oral por gentileza de los patrocinadores A-Derma, Ducray y Pierre Fabre Dermatología, consistentes en 2 becas de 500 € cada una.

La resolución de la concesión de estos premios será comunicada durante la sesión “Entrega de Premios” el sábado 27 de enero.

INFORMACIÓN A AUTORES

COMUNICACIONES ORALES: el autor dispondrá de 8 minutos más 2 minutos para discusión.

PÓSTERES SELECCIONADOS PARA DISCUSIÓN ORAL: el autor dispondrá de 3 minutos más 1 minuto para discusión.



Programa Científico



Viernes, 26 de enero de 2018

15:00h. Entrega de documentación

15:45h. Presentación 29 Reunión GEDP Málaga

16:00h. PRIMER MÓDULO COMUNICACIONES ORALES

Moderadores: Dr. Leandro Martínez y Dra. Eulalia Baselga

O-01 NEVUS EPIDÉRMICOS EXTENSOS (SISTEMATIZADOS) COMO MARCADORES DE RIESGO DE DESARROLLO DE CÁNCER UROTELIAL

A. Toll¹, F.X. Real², L. Pérez-Jurado³, A. Dalmases⁴, B. Bellosillo⁴, R.M. Pujol¹
1) Dermatología, Parc de Salut Mar, Hospital del Mar, Barcelona 2) Epithelial Carcinogenesis Group, Cancer Cell Biology Programme, CNIO, Madrid 3) Departamento de Ciencias Experimentales y de la Salud. Genética. Universitat Pompeu Fabra, Barcelona 4) Anatomía Patológica. Parc de Salut Mar, Hospital del Mar

O-02 PLACAS VERRUCIFORMES AXILARES CONGÉNITAS CON PATRÓN NEVOIDE EN UN NIÑA: UN RETO DIAGNÓSTICO

M. Prieto Barrios¹, J.L. Rodríguez Peralto², S.I. Palencia Pérez¹, V. Velasco Tamariz¹, C. Postigo Llorente¹, A. Sánchez Velázquez¹, C. Vico Alonso¹, Y. Ruano², P. L. Ortiz Romero¹, A. Guerra Tapia¹
1) Dermatología, Hospital Universitario 12 de Octubre 2) Anatomía Patológica, Hospital Universitario 12 de Octubre

O-03 SÍNDROME DE GARCÍA-HAFNER-HAPPLE: REPORTE DE UN CASO CON BUENA RESPUESTA AL TRATAMIENTO CON LÁSER ABLATIVO CO₂

S. Planas Ciudad¹, E. Roé Crespo¹, C. Morales Munera¹, T. Repiso Montero³, C. Downey¹, C. López Sánchez¹, V. García-Patos Briones², L. Puig¹, E. Baselga Torres¹
1) Dermatología, Hospital de la Santa Creu i Sant Pau 2) Dermatología, Hospital Universitario Vall d'Hebron 3) Dermatología, Clínica Sant Jordi

O-04 NEVUS EPIDÉRMICO PAPULAR CON CAPA DE CÉLULAS BASALES EN "HORIZONTE" Y SÍNDROME PENS. PRESENTACIÓN EN TRILLIZOS

MR. González Hermosa¹, O. Lasa Elgezua¹, A. Fernández de Larrinoa Santamaría², A. Barrutia Borque¹, M. Mendieta Eckert¹, J. Gardeazabal García¹
1) Dermatología, Hospital Universitario Cruces. Barakaldo. Bizkaia 2) Anatomía Patológica, Hospital Universitario Cruces. Barakaldo. Bizkaia

O-05 SÍNDROME DE ICTIOSIS Y PREMATURIDAD. A PROPÓSITO DE UN CASO

A. Calle Andriano¹, J. Piqueras García¹, A. Pinilla González², B. Torres García², A. Gimeno Navarro², F. Martínez Castellano³, C. Saus Sarrias⁴, M. Évole Buselli¹
1) Dermatología, Hospital Universitario y Politécnico La Fe, Valencia 2) Neonatología, Hospital Universitario y Politécnico La Fe, Valencia 3) Unidad de Genética y Diagnóstico Prenatal, Hospital Universitario y Politécnico La Fe, Valencia 4) Anatomía Patológica, Hospital Universitario Son Espases, Palma de Mallorca

O-06 ICTIOSIS TIPO CURTH MACKLIN. CORRELACIÓN CLÍNICA GENÉTICA

G.M. Garnacho Saucedo¹, R. Salido Vallejo¹, J.L. Sanz Cabanillas¹, J.L. Hernández Romero¹, P. Fernández Crehuet¹, M. Galán Gutierrez¹, J. Salvatierra¹, A. Velez García Nieto¹
1) Dermatología, Hospital Universitario Reina Sofía de Córdoba

O-07 SÍNDROME DE CHANARIN-DORFMAN: ENFERMEDAD POTENCIALMENTE GRAVE DE DIAGNÓSTICO FÁCIL Y TRATAMIENTO DIFÍCIL

A. Giacaman¹, O. Corral-Magaña¹, G. Nicola Orejas², J. Riera Llodrá³, A. Bauzá Alonso¹, J. Boix-Vilanova¹, M.E. Escrivá Sancho⁴, A. Martín-Santiago¹
1) Dermatología, Hospital Universitari Son Espases, Mallorca, Islas Baleares. 2) Endocrinología y Nutrición, Hospital Universitari Son Espases, Mallorca, Islas Baleares. 3) Pediatría, Hospital Universitari Son Espases, Mallorca, Islas Baleares. 4) Dermatología, Hospital General Mateu Orfila. Menorca. Islas Baleares.

O-08 MUTACIÓN EN HOMOCIGOSIS EN EL GEN DEL EFGR.

S. Delgado Vicente¹, E. Varas Meis¹, P. Fernández Canga¹, J. Castiñeiras González¹, I. Ruíz González¹, T. Alonso Alonso¹
1) Dermatología, Complejo Asistencial Universitario de León

O-09 ¿HAY ESPERANZA TERAPÉUTICA EN LOS TRASTORNOS GENÉTICOS DE LA QUERATINIZACIÓN? NUESTRA EXPERIENCIA EN UN PACIENTE CON SÍNDROME SAM TRATADO CON USTEKINUMAB

A. Hernández-Martín¹, C. Pedrón-Giner², E. Bueno³, A. Torreló¹, L. Noguera-Morel¹, D. Sebaratnam¹, I. Colmenero⁴, R. Correa Rocha⁵, R. González-Sarmiento³
1) Dermatología, Hospital Infantil Niño Jesús, Madrid 2) Gastroenterología, Hospital Infantil Niño Jesús, Madrid 3) Unidad de Medicina Molecular-Departamento de Medicina, IBSAL, IBMCC y Hospital Universitario de Salamanca, CSIC, Universidad de Salamanca 4) Anatomía Patológica, Hospital Infantil Niño Jesús, Madrid 5) Inmunología, Instituto de Investigación Sanitaria Gregorio Marañón, Madrid

O-10 ESTUDIO MOLECULAR DE LOS GENES EDA, EDAR, EDARAD Y WNT10A EN POBLACIÓN INFANTIL ESPAÑOLA CON SIGNOS DE DISPLASIA ECTODÉRMICA HIPOHIDRÓTICA

MC. Martínez-Romero⁴, T. Martínez-Menchón⁵, M.J. Ballesta-Martínez⁶, V. López-González⁶, M.J. Sánchez-Soler⁶, M. Barreda-Sánchez³, L.I. Rodríguez-Peña⁶, P. Sánchez-Pedreño Guillén⁵, J. Frías⁵, G. Glover⁴, E. Guillén-Navarro⁶, En Representación del Grupo Giede (grupo de Investigación Español de Displasia Ectodérmica)¹
1) Instituto Murciano de Investigación Biosanitaria (IMIB-Arrixaca), Hospital Virgen de la Arrixaca, Murcia 2) Centro de Investigación Biomédica en Red de Enfermedades Raras (CIBERER) Instituto de Salud Carlos III (Madrid) 3) Cátedra Genética Médica, Universidad Católica Murcia (UCAM) 4) Centro de Bioquímica y Genética Clínica, Hospital Clínico Universitario Virgen de la Arrixaca, Murcia 5) Dermatología, Hospital Clínico Universitario Virgen de la Arrixaca (Murcia) 6) Genética Médica, Hospital Clínico Universitario Virgen de la Arrixaca (Murcia)

O-11 PAQUIONIQUIA CONGÉNITA: PRESENTACIÓN DE UNA SERIE DE SIETE CASOS Y REVISIÓN DE LA LITERATURA

X. Fustà-Novell¹, M.A. Vicente-Villa², D. Morgado-Carrasco¹, A. Combalia¹, N. Richarz², C. Prat², T. Estrach¹, M.A. González-Enseñat²

1) Dermatología, Hospital Clínic de Barcelona, Universitat de Barcelona, Barcelona

2) Dermatología, Hospital Sant Joan de Déu, Universitat de Barcelona, Barcelona

O-12 DIAGNÓSTICO GENÉTICO PRECOZ DE LA NEUROFIBROMATOSIS TIPO II EN LA INFANCIA A PARTIR DE LAS LESIONES CUTÁNEAS

I. Bielsa¹, A. Plana¹, E. Castellanos³, C. Carrato², I. Blanco⁴, E. Serra³

1) Dermatología, Hospital Universitario Germans Trias i Pujol, Badalona. Universidad Autónoma de Barcelona 2) Anatomía Patológica, Hospital Universitario Germans Trias i Pujol, Badalona. Universidad Autónoma de Barcelona 3) Genética Molecular, Instituto de Investigación Germans Trias i Pujol (IGTP) 4) Genética clínica, Hospital Universitario Germans Trias i Pujol, Badalona. Universidad Autónoma de Barcelona

18:00h. Pausa café y visita pósteres

18:30h. SEGUNDO MÓDULO COMUNICACIONES ORALES

Moderadores: Dr. Raúl de Lucas y Dra. Angela Hernández

O-13 PACIENTE CON MICRODELECIÓN 16p13.11 CON LESIONES PERNIÓTICAS E HIPERTRICOSIS CUBITAL

O. Suárez Magdalena¹, A. Varela Veiga¹, S. Peña López¹, E. Maside², B. Monteagudo¹, B. Fernández-Jorge¹, E. García², M. Cabanillas¹, O. Suarez-Amor¹, C. De las Heras¹

1) Dermatología, Complejo Hospitalario Universitario de Ferrol 2) Pediatría, Complejo Hospitalario Universitario de Ferrol

O-14 SÍNDROMES POR MUTACIÓN INACTIVADORA DEL GEN GNAS EN 2 PACIENTES PEDIÁTRICOS

L. Schneller-Pavelescu Apetrei¹, E. Vergara de Caso¹, T. Martínez Miravete², L. Ruíz Pérez², M. Gutiérrez Agulló³, I. Betlloch Mas¹

1) Dermtología, Hospital General Universitario de Alicante - ISABIAL 2) Pediatría, Hospital General Universitario de Alicante - ISABIAL 3) Biología molecular, Hospital General Universitario de Alicante - ISABIAL

O-15 NUEVA INMUNODEFICIENCIA PRIMARIA COMBINADA POR MUTACIÓN HOMOCIGOTA EN IRF4

M. Feito Rodríguez¹, M. Bravo García-Morato², R. Rodríguez Pena², R. Maseda Pedrero¹, D. Nieto Rodríguez¹, FJ. Aracil Santos³, E. Vallespin García⁵, J. Nevado Blanco⁵, M. Beato Merino⁴, R. De Lucas Laguna¹

1) Dermatología, Hospital Universitario La Paz, Madrid 2) Inmunología, Hospital Universitario La Paz, Madrid 3) Pediatría general, Hospital Universitario La Paz, Madrid 4) Anatomía Patológica, Hospital Universitario La Paz, Madrid 5) Genética, Hospital Universitario La Paz, Ingemm, Madrid

O-16 MANIFESTACIONES CUTÁNEAS EN LA DEFICIENCIA CONGÉNITA DE GATA2. A PROPÓSITO DE UN CASO

D. Buendía Castaño¹, P. Fernández González¹, C. Pindado Ortega¹, L. Bagazgoitia Sáez de Vicuña¹, B. Pérez García¹

1) Dermatología, Hospital Universitario Ramón y Cajal, Madrid

O-17 HAPLOINSUFICIENCIA DE TNFAIP3 (A20): UN NUEVO SÍNDROME AUTOINFLAMATORIO CON DERMATOSIS NEUTROFÍLICA ATÍPICA Y AFTOSIS OROGENITAL

V. García-Patos Briones¹, C. Franco Jarava², A. Martín Nalda³, D. Bodet Castillo¹, M. Ubals Cazorla¹, R. Colobrán Oriol², D. Álvarez de la Sierra², A. Plaja⁴, H.W. Qing Zhou⁵, I. Aksentijevich⁵, B. Ferrer⁶, P. Soler Palacín³

1) Dermatología, Hospital Universitario Vall D'Hebron 2) Inmunología, Hospital Universitario Vall D'Hebron 3) Enfermedades Infecciosas e Inmunodeficiencias Pediátricas, Hospital Universitario Vall D'Hebron 4) Genética, Hospital Universitario Vall D'Hebron 5) Inflammatory Disease Section, National Human Genome Research Institute, Bethesda, USA 6) Anatomía Patológica, Hospital Universitario Vall D'Hebron

O-18 DERMATOSIS PURPÚRICA PIGMENTARIA CON DISTRIBUCIÓN LINEAL E INFLAMACIÓN GRANULOMATOSA

G. Pita Da Veiga¹, E. Rosón¹, L. Sainz-Gaspar¹, M. Pousa-Martínez¹, J.M. Suárez-Peñaranda², A. Pérez-Feal³, H. Vázquez-Veiga¹

1) Dermatología, Complejo Hospitalario Universitario de Santiago de Compostela 2) Anatomía Patológica, Complejo Hospitalario Universitario de Santiago de Compostela 3) Pediatría, Complejo Hospitalario Universitario de Santiago de Compostela

O-19 METOTREXATO PARA ECZEMA NUMULAR GRAVE EN NIÑOS: EXPERIENCIA EN 28 PACIENTES

N. Knöpfel¹, L. Noguera-Morel¹, I. Spanoudi-Kitrimi¹, A. Hernández-Martín¹, A. Torreló¹

1) Dermatología, Hospital Infantil Universitario Niño Jesús, Madrid

O-20 ÚLCERA TROPICAL EN LA INFANCIA: ESTUDIO PROSPECTIVO DE 40 PACIENTES EN UNA REGIÓN ENDÉMICA DE PIAN EN PAPÚA NUEVA GUINEA

M. Ubals Cazorla¹, C. González-Beira², C. Kawale³, S. Gavilán⁴, G. Aparicio Español¹, O. Mitjà⁵, V. García-Patos Briones¹

1) Dermatología, Hospital Universitario Vall D'Hebron 2) Barcelona Institute for Global Health, Hospital Clínic, Universidad de Barcelona 3) Enfermedades Infecciosas, Lihir Medical Centre-International SOS, Newcrest Mining, Lihir Island, Papua New Guinea 4) Enfermedades Infecciosas, Barcelona Institute for Global Health, Hospital Clínic, Universidad de Barcelona, Spain 5) Enfermedades Infecciosas, Barcelona Institute for Global Health, Hospital Clínic, Universidad de Barcelona, Spain. Lihir Medical Centre-International SOS, Newcrest Mining, Lihir Island, Papua New Guinea.

O-21 EROSIONES ORALES E INYECCIÓN CONJUNTIVAL COMO CLAVE DE NEOPLASIA OCULTA.

V. Velasco-Tamariz¹, S.I. Palencia-Pérez¹, C. Zarco-Olivo¹, M. Prieto-Barrios¹, A. Guerra-Tapia¹, P.L. Ortíz-Romero¹, L. Maroñas-Jiménez¹

1) Dermatología, Hospital 12 de Octubre. Madrid

O-22 DERMATITIS SIMULATA. EL INGENIO DE LOS NIÑOS

A. Vera Casaño¹, E. Baselga Torres², S. Simonsen¹, A. Perea Polak¹, L. Martínez Pilar¹

1) Dermatología, Hospital Materno-infantil de Málaga 2) Dermatología, Hospital de la Santa Creu i Sant Pau, Barcelona

O-23 LIQUEN PLANO PIGMENTOSO. UN RETO TERAPÉUTICO

M. Casals Andreu¹, A. Casulleras González¹, N. Fernández Chico¹, A. Sáez Artacho², M. Corbacho Monné¹, M. Sàbat Santandreu¹, V. Expósito Serrano¹, M. Ribera Pibernat¹, J. Luelmo Aguilar¹

1) Dermatología, Hospital Universitari de Sabadell Parc Taulí 2) Patología, Hospital Universitari de Sabadell Parc Taulí

Sábado, 27 de enero de 2018**09:00h. PRIMER MÓDULO COMUNICACIONES ORALES**

Moderadores: Dr. Antonio Torrelo y Dra. Asunción Vicente

O-24 PECULIARIDADES DEL SÍNDROME DE DOLOR REGIONAL COMPLEJO EN LA EDAD PEDIÁTRICA: A PROPÓSITO DE UN CASO

A. González-Cantero¹, A. Sánchez-Moya¹, C. Pérez-Hortet¹, E. Martínez-Lorenzo¹, C. Schoendorff-Ortega¹

1) Dermatología, Complejo Hospitalario de Toledo

O-25 TUMOR FIBROHISTIOCÍTICO PLEXIFORME CONGÉNITO

D. Nieto Rodríguez¹, M. Feito Rodríguez¹, J. M. Manuel Rueda Carnero¹, A. Rodríguez Bandera¹, R. Maseda Pedrero¹, A. Berjón García², J. C. López Gutiérrez³, R. De Lucas Laguna¹

1) Dermatología, Hospital Universitario La Paz, Madrid 2) Anatomía Patológica, Hospital Universitario La Paz, Madrid 3) Cirugía Pediátrica, Hospital Universitario La Paz, Madrid

O-26 TUMORES MESENQUIMALES CONGÉNITOS: A PROPÓSITO DE DOS CASOS

S. Cases Mérida¹, M.L. Martínez Barranca¹, J. Bernabeu Wittel², T. Zulueta³, E. Baquero Sánchez², A. Pérez Gil¹, J. Conejo-Mir², J. Escudero Ordóñez¹

1) Dermatología, Hospital de Valme 2) Dermatología, Hospital Virgen del Rocío 3) Anatomía Patológica, Hospital Virgen del Rocío

O-27 MIOFIBROMA INFANTIL SOLITARIO FACIAL: UNA SERIE DE 5 CASOS
C. Cortés Pinto¹, A. Vicente Villa², A. Torrelo Fernández³, S. Gómez Armayones², V. Fatsini Blanch², M. Suñol Capella⁴, I. Colmenero Blanco⁵, F. Vilardell Villellas⁶, X. Soria Gili¹

1) Dermatología, Hospital Universitario Arnau de Vilanova, Lleida 2) Dermatología, Hospital de Sant Joan de Déu, Barcelona 3) Dermatología, Hospital del Niño Jesús, Madrid 4) Anatomía Patológica, Hospital de Sant Joan de Déu, Barcelona 5) Anatomía Patológica, Hospital del Niño Jesús, Madrid 6) Anatomía Patológica, Hospital Universitario Arnau de Vilanova, Lleida

O-28 SIRINGOMAS ERUPTIVOS Y NÓDULOS SUBEPIDÉRMICOS CALCIFICADOS. UNA POSIBLE RELACIÓN CAUSAL

R. Alcalá¹, M. Bertolín¹, R. Rovira¹, J. Lloreta², RM Pujol¹

1) Dermatología, Hospital del Mar, Barcelona 2) Anatomía Patológica, Hospital del Mar, Barcelona

O-29 RECRECIMIENTO TARDÍO DE HEMANGIOMAS INFANTILES TRATADOS CON BETABLOQUEANTES

A. Ortiz Prieto¹, J. Domínguez Cruz¹, MT. Monserrat García¹, R. Cabrera Fuentes¹, J. Bernabeu Wittel¹

1) Dermatología, Hospital Universitario Virgen del Rocío, Sevilla

O-30 HALLAZGOS HISTOPATOLÓGICOS EN EL SÍNDROME MALFORMACIONES CAPILARES-MALFORMACIONES ARTERIOVENOSAS

M Valdivielso-Ramos¹, I Colmenero², A Martín-Santiago³, JM Azaña⁴, F Albizuri⁵, A Hernández⁶, D Martínez⁶, A Vera⁷, B Pérez⁸, J Tercedor⁹, G Garnacho¹⁰, A Vicente¹¹, C Prat¹¹, MA González-Enseñat¹¹, E Roe¹², S Palencia¹³, P Cordero¹⁴, R Moreno¹⁵, P De La Cueva¹, JC López Gutiérrez⁵

1)H. Infanta Leonor, Madrid, 2)H Niño Jesús, 3)H Son Espases, Mallorca, 4)H Albacete, Albacete, 5)H La Paz, Madrid, 6)H de Fuenlabrada, Madrid, 7)H Materno-Infantil Málaga, Málaga, 8)H Ramón y Cajal, Madrid, 9)H Virgen de las Nieves, Granada, 10)H Reina Sofía, Córdoba, 11)H San Joan de Deu, Barcelona, 12)H San Pau, Barcelona, 13) H Doce de Octubre, Madrid, 14)H Clínico Valencia, 15)H Henares Madrid

O-31 MALFORMACION CAPILAR PARCHEADA MULTIFOCAL: ¿UNA NUEVA ENTIDAD? UNA SERIE DE 4 CASOS

M. Ivars¹, J. del Pozo², D. Wyrzykowski³, M. Beato⁴, J.C. López-Gutiérrez⁵

1) Dermatología, Clínica Universidad de Navarra, Madrid, 2) Dermatología CHU Juan Canalejo, La Coruña, 3) Cirugía Pediátrica, Hospital Universitario de Gdansk, Polonia, 4) Anatomía Patológica, Hospital Universitario La Paz, Madrid, 5) Cirugía Pediátrica, Hospital Universitario La Paz, Madrid

O-32 MELORREOSTOSIS Y ANOMALÍAS VASCULARES COMO EXPRESIÓN DE MOSAICISMO GENÉTICO

A. Mateos Mayo¹, A. Sánchez Herrero¹, V. Seidel², A. Lancharro Zapata³, T. Martínez Menchón⁴, A. Cervantes Pardo⁵, B. Ferri Níguez⁶, V. Parra Blanco⁷, V. Martínez-Glez⁸, M. Campos Domínguez¹

1) Dermatología, Hospital General Universitario Gregorio Marañón. Madrid. 2) Pediatría, Hospital General Universitario Gregorio Marañón. Madrid. 3) Radiología, Hospital General Universitario Gregorio Marañón. Madrid. 4) Dermatología, Hospital Universitario Virgen de la Arrixaca. Murcia 5) Pediatría, Hospital Universitario Virgen de la Arrixaca. Murcia 6) Anatomía Patológica, Hospital Universitario Virgen de la Arrixaca. Murcia 7) Hospital General Universitario Gregorio Marañón. Madrid. 8) INGEMM, Hospital Universitario La Paz. Madrid

O-33 UTILIDAD DE LA RAPAMICINA TÓPICA EN EL TRATAMIENTO DE LAS MALFORMACIONES LINFÁTICAS SUPERFICIALES

P. García Montero¹, J. Del Boz¹, E. Baselga Torres², J.M. Azaña Defez³, M. Alcaraz Vera⁴, J. Tercedor Sánchez⁵, A. Vera Casaño⁶

1) Dermatología, Hospital Costa del Sol, Marbella 2) Dermatología, Hospital de la Santa Creu i Sant Pau 3) Dermatología, Hospital General de Albacete 4) Dermatología, Consulta privada de dermatología, Jerez de la Frontera, Cádiz 5) Dermatología, Complejo Hospitalario Universitario de Granada 6) Dermatología, Hospital General Universitario de Málaga

O-34 USO DE FOTOTERAPIA EN PACIENTES PEDIÁTRICOS: EXPERIENCIA A 10 AÑOS EN UN HOSPITAL TERCIARIO

J. Magdaleno Tapial¹, C. Valenzuela Oñate¹, J. Ortiz Salvador¹, P. Cornejo¹, A. Pérez Ferriols¹, A. Esteve¹

1) Dermatología y Venereología, Consorcio Hospital General Universitario de Valencia

O-35 TOXICIDAD CUTÁNEA POR TRAMETINIB EN UNA POBLACIÓN PEDIÁTRICA

C. Prat¹, A. Vicente¹, H. Salvador², O. Cruz², C. Jou³, D. Brualla¹, M. A. González-Enseñat¹

1) Dermatología, Hospital Sant Joan de Déu 2) Oncología, Hospital Sant Joan de Déu 3) Anatomía Patológica, Hospital Sant Joan de Déu

11:30h. Pausa café y visita pósteres

12:00h. CONFERENCIA CON EL EXPERTO: Pitfalls in Pediatric Dermatology - what you might get wrong?

Moderadora: Dra. Ana Martín-Santiago

Ponente: Dra. Lisa Weibel

13:00h. PRIMER MÓDULO PÓSTERES SELECCIONADOS PARA DISCUSIÓN

Moderadores: Dr. Vicente García-Patos y Dr. Minia Campos

P-04 LIQUEN ESCLEROSO PEDIÁTRICO. SERIE DE 18 CASOS

M. Franco Muñoz¹, L. González Ruíz¹, M. Rogel Vence¹, M. Flores Terry¹, P. Zamberk¹, P. Cortina de la Calle¹, M. García Arpa¹, G. Romero Aguilera¹

1) Dermatología, Hospital General de Ciudad Real

P-05 LIQUEN PLANO ACTÍNICO EN LA INFANCIA: A PROPÓSITO DE UN CASO

A. Castany Pich¹, C. Baliu Piqué¹, M. Cucurell Palomas¹, A. Quintana Vives², E. Santander Paredes², F. Bové Martí¹, JM Mascaró Galy³

1) Dermatología, Consorci Sanitari de l'Anoia, Igualada 2) Atención Primaria, CAP Anoia Urbà, Institut Català de la Salut, Igualada 3) Dermatología, Hospital Clínic, Barcelona

P-06 LIQUEN PLANO EN LA INFANCIA. REVISIÓN DE UNA SERIE DE 41 PACIENTES DE DOS HOSPITALES UNIVERSITARIOS CON CONSULTA EN DERMATOLOGÍA PEDIÁTRICA

N.A Richarz¹, I. Bielsa¹, X. Fustá², V. Fatsini², A. Vicente², M.A. González-Enseñat²

1) Dermatología, Hospital Universitari Germans Trias i Pujol 2) Dermatología, Hospital Sant Joan Déu

P-13 REACCIONES PSORIASIFORMES PARADÓJICAS DURANTE EL TRATAMIENTO CON TERAPIA ANTI-FACTOR DE NECROSIS TUMORAL EN NIÑOS

S.I. Palencia-Pérez¹, C. Postigo-Llorente¹, E. Gil-De la Cruz¹, M. Prieto-Barríos¹, V. Velasco-Tamariz¹, J.L. Rodríguez-Peralto², L. Maroñas-Jiménez¹

1) Dermatología, Hospital 12 de Octubre. Madrid 2) Anatomía Patológica, Hospital 12 de Octubre. Madrid

P-16 ESCUELAS DE DERMATITIS ATÓPICA: IMPORTANCIA DE LA FORMACIÓN DE CUIDADORES.

A. Batalla¹, R. Fernández-Torres², H.J. Suh-Oh¹, L. Rivas-Arribas³, L. Juncal-Gallego³, J.A. Couceiro-Gianzo³, E. Fonseca², A. Florez¹

1) Dermatología, Complejo Hospitalario Universitario de Pontevedra 2) Dermatología, Complejo Hospitalario Universitario de A Coruña 3) Pediatría, Complejo Hospitalario Universitario de Pontevedra

P-19 URTICARIA CRÓNICA EN LACTANTES COMO PRIMERA MANIFESTACIÓN DE SÍNDROME AUTOINFLAMATORIO

I. Latour¹, L. Noguera-Morel¹, A. Hernández-Martin¹, I. Colmenero², J.i. De Aróstegui³, A. Torrelo¹

1) Dermatología, Hospital Infantil del Niño Jesús, Madrid 2) Anatomía Patológica, Hospital Infantil del Niño Jesús, Madrid 3) Unidad de Enfermedades Autoinflamatorias, Inmunología-CDB, Hospital Clínic, Barcelona

P-24 FOTOTERAPIA Y MASTOCITOSIS CUTÁNEA DIFUSA

E. González-Guerra¹, L. Campos Muñoz¹, A. Conde Taboada¹, A. Fueyo Casado¹, J.A. Cortés Toro², E. López Bran¹

1) Dermatología, Hospital Clínico San Carlos. Madrid. 2) Anatomía Patológica, Hospital Clínico San Carlos. Madrid

P-27 INCONTINENCIA PIGMENTI. PRESENTACIÓN DE 2 CASOS

P. Cerro Muñoz¹, M. Zubiri Ara¹, Z. Galve Pradel², C. Yus Gotor³, M. Sánchez Hernández¹, R. Baldellou Lasierra¹, Y. Gilaberte Calzada¹

1) Dermatología, Hospital Universitario Miguel Servet, Zaragoza 2) Pediatría, Hospital Universitario Miguel Servet, Zaragoza 3) Anatomía Patológica, Hospital Universitario Miguel Servet, Zaragoza

P-31 MANIFESTACIONES CUTÁNEAS EN UNA LACTANTE CON SÍNDROME DE HIPER IGE

S. López Peña¹, B. Monteagudo¹, B. Fernández-Jorge¹, E. León-Muiños², E. García², A. Varela¹, O. Suárez Magdalena¹, O. Figueroa-Silva¹, L. Rosende Maceiras¹, C. De las Heras¹

1) Dermatología, Complejo Hospitalario Universitario de Ferrol 2) Pediatría, Complejo Hospitalario Universitario de Ferrol

P-38 ICTIOSIS EN CONFETI: REPORTE DE UN CASO SIN MANIFESTACIONES EXTRACÚTANEAS CON MUTACION DE KRT10

C. Valenzuela Oñate¹, J. Magdaleno Tapial¹, M. Giacaman Von Der Weth¹, R. Rodríguez López¹, A. Esteve Martínez¹

1) Dermatología, Consorcio Hospital General Universitario de Valencia

P-40 EL ESPECTRO CLÍNICO DE LAS MUTACIONES EN EL GEN DE LA CONEXINA 26

A. Martínez López¹, A.M. Bueno Rodríguez¹, L. Salvador Rodríguez¹, A. Rodríguez Tejero¹, S. Arias Santiago¹, J. Tercedor Sánchez¹

1) Dermatología, Hospital Universitario Virgen de las Nieves

P-47 HIPERTRICOSIS INDUCIDA POR OMEPRAZOL EN DOS NIÑOS

M. Campos-Domínguez¹, M. Elosua-González², D. Bancalari³, L. Noguera-Morel³, A. Hernández-Martín³, J. Huerta-Aragón⁴, A. Torrelo³

1) Dermatología, Hospital General Universitario Gregorio Marañón. Madrid. 2) Dermatología, Hospital Universitario Fundación Alcorcón. Alcorcón. Madrid. 3) Dermatología, Hospital Infantil Universitario Niño Jesús 4) Pediatría, Hospital General Universitario Gregorio Marañón. Madrid.

P-48 HIPERTRICOSIS GENERALIZADA CONGÉNITA CON FACIES TOSCA Y MUTACIÓN EN EL GEN ABCC9, ¿UN NUEVO CASO DE SÍNDROME CANTÚ?

J. Herreras-Moreno¹, C. Prat¹, E. Gabau Vila², M. Urgelles³, A. Álvarez Abella¹, N. Curcó¹

1) Dermatología, Hospital Universitari MútuaTerrassa, Terrassa (Barcelona) 2) Genética Clínica Pediátrica, Corporació Sanitària Parc Taulí, Hospital Universitari de Sabadell, Sabadell (Barcelona) 3) Pediatría, Hospital Universitari MútuaTerrassa, Terrassa (Barcelona)

P-49 HAMARTOMAS RABDOMIOMATOSOS MÚLTIPLES, HIPERTRICOSIS LUMBO-SACRA E HIPERPIGMENTACIÓN BLASCHKOIDE EN VARÓN DE 9 AÑOS: UN PACIENTE POR FILIAR

O. Corral-Magaña¹, A. Giacaman¹, J. Boix-Vilanova¹, MR. Perelló¹, MA. Ventayol¹, C. Saus¹, A. Martín-Santiago¹

1) Dermatología, Hospital Universitario Son Espases (Palma de Mallorca)

P-55 SÍNDROME DE COWDEN: LA IMPORTANCIA DE LA EXPLORACIÓN ORAL EN DERMATOLOGÍA PEDIÁTRICA

A. Arnandis Muñoz¹, MA. González Enseñat¹, V. Fatsini Blanch¹, C. Prat Torres¹, A. Vicente Villa¹

1) Dermatología, Hospital Sant Joan de Déu. Universidad de Barcelona

P-57 NEUROFIBROMATOSIS. REVISIÓN DE CASUÍSTICA

S. Santos Alarcón¹, F. Benavente Villegas¹, M. García Briz¹, L. Moneva Leniz¹, E. Sánchez Martínez¹, C. Sanchís Sánchez¹, A. Fuertes Prosper¹, A. Mateu Puchades¹

1) Dermatología, Hospital Universitario Doctor Peset. Valencia

P-58 EPIDERMÓLISIS BULLOSA DISTRÓFICA RECESIVA Y EMBARAZO: PRESENTACIÓN DE DOS CASOS

R. Maseda Pedrero¹, F. Boria Alegre², D. Nieto Rodríguez¹, J. M. Rueda Carnero¹, A. I. Rodríguez Bandera¹, M. Feito Rodríguez², M. De la Calle Fernández Miranda¹, R. De Lucas Laguna¹

1) Dermatología, Hospital Universitario La Paz 2) Ginecología, Hospital Universitario La Paz

P-61 NÓDULO DE ORFASOCIADO A ERUPCIÓN TIPO ERITEMA MULTIFORME

L. Noguera-Morel¹, A. López-Cedeño¹, N. Knöpfel¹, I. Colmenero², E. Pérez-Pastrana³, A. Hernández-Martín¹, A. Torrelo¹

1) Dermatología, Hospital Infantil Universitario Niño Jesús de Madrid 2) Anatomía Patológica, Hospital Infantil Universitario Niño Jesús de Madrid 3) Microscopía Electrónica, Centro Nacional de Microbiología, Instituto de Salud Carlos III

P-62 MÁCULAS VIOLÁCEAS EN TRONCO Y LESIONES EN PESTAÑAS COMO INDICADOR DE INFESTACIÓN POR LADILLAS

C. Gómez Fernández¹, C. Durán Vián¹, R. Casado Casuso², M. Drake Monfort¹, M. González López¹

1) Dermatología, Hospital Universitario Marqués de Valdecilla 2) Pediatría, Servicio Cántabro de Salud

P-69 PÓLIPO FIBROEPITELIAL CONGÉNITO GIGANTE A NIVEL ESCROTAL

A. Perea Polak¹, A. Vera Casaño¹, L. Martínez Pilar¹, E. Gómez Moyano¹, D.J. Godoy Díaz¹, M.D. Fernández Ballesteros¹, S. Simonsen¹

1) Dermatología, Hospital Regional Universitario de Málaga

P-70 NEVUS DE SPITZ MÚLTIPLES SOBRE MACHA CAFÉ CON LECHE: COMUNICACIÓN DE 2 CASOS

M.T. Monserrat García¹, J. Domínguez Cruz¹, A. Ortiz Prieto¹, M. Daño García¹, T. De Zulueta Dorado², J. Conejo-Mir Sánchez¹, J. Bernabeu Wittel¹

1) Dermatología y Venereología, Hospital Virgen del Rocío 2) Anatomía Patológica, Hospital Virgen del Rocío

P-77 INVAGINACIÓN ÍLEO-CECAL COMO FORMA DE PRESENTACIÓN DE HEMANGIOMAS INFANTILES INTESTINALES

C. López Sánchez¹, C. Downey¹, E. Granell Moreno², E. Roe Crespo¹, L. Puig Sanz¹, E. Baselga Torres¹

1) Dermatología, Hospital de la Santa Creu i Sant Pau, Barcelona 2) Radiología, Hospital de la Santa Creu i Sant Pau, Barcelona

P-83 EXPERIENCIA EN EL TRATAMIENTO DE MALFORMACIONES VENOSAS EN EDAD PEDIÁTRICA EN EL HOSPITAL RAMÓN Y CAJAL

M. Molins Ruíz¹, B. Pérez García¹, P. Boixeda¹, P. Fernández González¹, P. Fonda Pascual¹, D. De Perosanz Lobo¹, A. Arana Raja¹

1) Dermatología, Hospital Universitario Ramón y Cajal

P-85 ANGIOMA SERPIGINOSUM DE PRESENTACION FAMILIAR

E. Varas Meis¹, MA. González Enseñat², MA. Vicente Villa², C. Rovira Zurriaga², C. Prat Torrez²

1) Dermatología, Complejo Asistencial Universitario de León 2) Dermatología, Hospital Sant Joan de Déu Barcelona

P-86 PSEUDOANGIOMATOSIS ERUPTIVA RECURRENTE: UN CASO DE PRESENTACIÓN FAMILIAR

C. García Harana¹, J. Del Boz González¹, L. Padilla España¹, J.F. Millán Cayetano¹, P. García Montero¹, C. Salas Márquez¹, D. Rodríguez Barón¹, M. De Troya Martín¹

1) Dermatología, Hospital Costa del Sol

P-87 ARTERITIS MACULAR

T. Repiso Montero¹, C. González Cruz¹, B. Ferrer Fabrega², J. Calzada Hernández³, A. Vicente Villa⁴, V. García-Patos Briones¹

1) Dermatología, Hospital Universitario Vall d'Hebron 2) Anatomía Patológica, Hospital Universitario Vall d'Hebron 3) Dermatología Hospital Sant Joan de Deu 4) Dermatología Hospital Sant Joan de Deu

14:30h. Entrega de premios A-Derma, Ducray, Pierre Fabre Dermatología a la mejor comunicación oral y mejor póster

14:35h. Clausura 29 Reunión GEDP Málaga



Listado de Pósteres



Pósteres sin Presentación Oral

P-01 NECROSIS POR EXTRAVASACIÓN DE GLUCONATO CÁLCICO EN UN NEONATO. EXCELENTE RESPUESTA AL TRATAMIENTO CONSERVADOR

M.A. Martín Díaz¹, D. Velázquez Tarjuelo¹, E. Balbín Carrero¹, B. Sánchez Albisua¹, R. Carrascosa Lome¹, E. Conde Montero¹, P. De la Cueva Dobao¹

1) Dermatología, Hospital Universitario Infanta Leonor. Madrid

P-02 QUEILITIS DE CONTACTO POR BALSAMO LABIAL FOTOPROTECTOR

A. Sánchez Herrero¹, A. Mateos Mayo¹, I. Molina López¹, P. Morales de los Ríos Luna¹, R. Suárez Fernández¹, M. Campos Domínguez¹

1) Dermatología, Hospital General Universitario Gregorio Marañón. Madrid

P-03 DERMATITIS ANULAR LIQUENOIDE DE LA INFANCIA

JF. Miir-Bonafé¹, S. Planas-Ciudad¹, V. Flores-Clemente¹, L. Puig¹

1) Dermatología, Hospital de la Santa Creu i Sant Pau, Barcelona

P-07 PIGMENTACIÓN MACULAR ERUPTIVA IDIOPÁTICA: CASO CLÍNICO Y DISCUSIÓN DE LAS DIFERENCIAS CON EL ERITEMA DISCRÓMICO PERSTANS

C. Pindado-Ortega¹, P. Fernández-González¹, D. Buendía-Castaño¹, M. Molins-Ruiz¹, B. Pérez-García¹

1) Dermatología, Hospital Universitario Ramón y Cajal

P-08 LUPUS ERITEMATOSO NEONATAL. CLÍNICA Y EVOLUCIÓN DE 2 CASOS

C.R. García Acebes¹, F.J. García Martínez¹, N. Valdeolivas Casillas¹, L.M. López Ballesteros¹, L. Nieva García¹, M.A. Segurado Rodríguez¹

1) Dermatología, Hospital del Sureste

P-09 LUPUS ERITEMATOSO TÚMIDO EN UN NIÑO DE 12 AÑOS TRATADO CON CORTICOIDES ORALES E HIDROXICLOROQUINA

N. Sánchez Neila¹, I. Cervigón González¹, R. Rodríguez Merlo², CA. Quimbayo Arcila³

1) Dermatología, Hospital Nuestra Señora del Prado, Talavera de la Reina (Toledo) 2) Anatomía Patológica, Hospital Quirónsalud, Toledo 3) Anatomía Patológica, Hospital Virgen de la Salud, Toledo

P-10 DERMATOMIOSITIS VESICULOSA JUVENIL: A PROPÓSITO DE UN CASO

C. Salas Márquez¹, J. Del Boz González¹, R. Fúnez Liébana², P. García Montero¹, C. García Harana¹, D. Rodríguez Baron¹, M. De Troya Martín¹

1) Dermatología y Venereología, Hospital Costa del Sol de Marbella (Málaga) 2) Anatomía Patológica, Hospital Costa del Sol de Marbella (Málaga)

P-11 DOS CASOS DE DERMATOMIOSITIS JUVENIL DE INICIO PRECOZ

L. Calzado Villarreal¹, L. Gonzaga Sala-Icardo², J. Alcántara González¹, M. Ruano del Salado¹, S. Ibañés del Agua¹, M. E. y M. Sánchez-Largo Uceda y Andreu-Barasoain¹, A. Torrelo Fernández³

1) Dermatología, Hospital Universitario de Torrejón. Torrejón de Ardoz. Madrid. 2) Reumatología Hospital Universitario de Torrejón. Torrejón de Ardoz. Madrid. 3) Dermatología, Hospital Universitario Infantil Niño Jesús. Madrid

P-12 SÍNDROME DE PRADER-WILLI Y PSORIASIS

J. Suárez Hernández¹, C. Alegría Medina², R. Mullor Nogales³, G. Marrero Alemán¹, N. Hernández Hernández¹, R. Fernández de Misa Cabrera¹

1) Dermatología, Hospital Universitario Nuestra Señora de Candelaria 2) Pediatría, Hospital Universitario Nuestra Señora de Candelaria 3) Anatomía Patológica, Hospital Universitario Nuestra Señora de Candelaria

P-14 ESTUDIO RETROSPECTIVO DEL TRATAMIENTO SISTÉMICO DE LA DERMATITIS ATÓPICA SEVERA CON AZATIOPRINA. EFICACIA Y TOLERANCIA EN 11 PACIENTES PEDIÁTRICOS

L. Noguera Morel¹, N. Knöpfel¹, A. Torrelo¹, A. Hernández-Martín¹

1) Dermatología, Hospital Infantil Universitario Niño Jesús de Madrid

P-15 ESTUDIO DE STAPHYLOCOCCUS AREUS Y MICROBIOTA NASAL EN NIÑOS CON DERMATITIS ATÓPICA

L. Berbegal¹, F.J. De León², M.T. Martínez-Miravete³, J.C. Rodríguez⁴, A.J. Galiana⁵, J. Sánchez⁶, I. Betlloch⁷

1) Dermatología, Hospital Marina Salud de Dénia 2) Dermatología, Hospital Morales Meseguer de Murcia 3) Pediatría, Hospital General Universitario de Alicante 4) Microbiología, Hospital General Universitario de Alicante ISABIAL 5) Microbiología, Hospital General Universitario de Elche 6) Medicina Preventiva, Hospital General Universitario de Alicante ISABIAL 7) Dermatología, Hospital General Universitario de Alicante ISABIAL

P-17 PANICULITIS POR DÉFICIT DE ALFA-1 ANTITRIPSINA

J. M. Sánchez Schmidt¹, P. García Martínez¹, M. Bertolin Colilla¹, R. Pujol Vallverdú¹

1) Dermatología, Hospital del Mar, Barcelona

P-18 ALGO MÁS QUE UN PRURITO REBELDE

L. González Ruiz¹, M. Franco Muñoz¹, M. Rogel Vence¹, M. García Arpa¹, MP. Cortina de la Calle¹, MA. Flores Terry¹, P. Sánchez Caminero¹, P. Zamberk Majlis¹, JA. Garrido Martín¹, G. Romero Aguilera¹

1) Dermatología, Hospital General de Ciudad Real

P-20 OMALIZUMAB EN EL TRATAMIENTO DE UCE EN EDAD PEDIÁTRICA

C. López Sánchez¹, V. Flores Climente¹, E. Roe Crespo¹, E. Serra Baladrich¹, L. Puig Sanz¹, E. Baselga Torres¹

1) Dermatología, Hospital de la Santa Creu i Sant Pau

P-21 URTICARIA POR PROTEÍNAS DE LECHE DE VACA EN LACTANTES, SERIE DE TRES CASOS

E.R. Martínez-Lorenzo¹, A.I. Sánchez-Moya¹, C. Pérez-Hortet¹, E. Molina-Figuera¹, A. González-Cantero¹, L. Vergara-De la Campa¹, C. Schöendorff-Ortega¹

1) Dermatología, Complejo Hospitalario de Toledo- Hospital Virgen del Valle

P-22 MASTOCITOSIS CUTÁNEA CON PREDOMÍNIO DE PROMASTOCITOS

N. Knöpfel¹, I. Colmenero², L. Noguera-Morel¹, A. Hernández-Martín¹, A. Torrelo¹

1) Dermatología, Hospital Infantil Universitario Niño Jesús. Madrid 2) Anatomía Patológica, Hospital Infantil Universitario Niño Jesús. Madrid

P-23 MASTOCITOSIS CUTÁNEA FAMILIAR EN DOS HERMANOS

R. Moreno Alonso de Celada¹, P. Abajo Blanco¹, M.J. Moreno de Vega Haro¹, N. Barrientos Pérez¹, S. Nieto Llanos², J.D. Domínguez Auñón¹

1) Dermatología, Hospital Universitario del Henares, Coslada, Madrid 2) Anatomía Patológica, Hospital Universitario del Henares, Coslada, Madrid

P-25 EL PAPEL DE LA ECOGRAFÍA CUTÁNEA EN EL DIAGNÓSTICO Y SEGUIMIENTO DE LA FASCITIS EOSINOFÍLICA.

A. I. Rodríguez Bandera¹, A. Sánchez Orta¹, D. Nieto Rodríguez¹, R. Maseda Pedrero¹, M. Feito Rodríguez¹, R. De Lucas Laguna¹

1) Dermatología, Hospital Universitario La Paz

P-26 ENFERMEDAD DE FOX-FORDYCE EN ADOLESCENTE DE 12 AÑOS.

L. Noguera Morel¹, P. Chicharro¹, N. Knöpfel¹, I. Colmenero², A. Torrelo¹, A. Hernández-Martín¹

1) Dermatología, Hospital Infantil Universitario Niño Jesús de Madrid 2) Anatomía Patológica, Hospital Infantil Universitario Niño Jesús de Madrid

P-28 INCONTINENTIA PIGMENTI CON EXTENSA AFECTACIÓN CUTÁNEA Y GRAVE AFECTACIÓN CEREBRAL

J. Ferrando Barbera¹, J. Riera Monroig¹, A. García-Herrera¹, G. Arca¹, I. Marín Berrueto², D. Cruz Vila³
1) Dermatología, Anatomía Patológica y Neonatología, Hospital Clínic de Barcelona 2) Pediatría, Hospital Sant Joan de Déu, Esplugues 3) Pediatría, Hospital del Mar, Barcelona

P-29 NUEVO CASO DE INCONTINENCIA PIGMENTI

R. Peña Sánchez¹, M.L. Martínez Barranca¹, H.D. Cely Rodríguez², A. Crespo Cruz¹, I. García Morales¹, M. Coronel Pérez¹, F. Vázquez Chinchay¹, A. Lorente Lavirgen¹, J. Escudero Ordóñez¹
1) Dermatología, Hospital de Valme 2) Anatomía Patológica, Hospital de Valme

P-30 RASH MACULOPAPULAR Y CONVULSIONES EN EL PERIODO NEONATAL: 2 CASOS DE INCONTINENCIA PIGMENTI

A. Lucas Costa¹, N. Pastor Tomás¹, I. Marín Cabañas¹, L. García Fernández¹, I. Escandell González¹, C. Mas Tomás¹, E. Vergara de Caso², I. Betlloch Mas², G. Vergara Calatayud³
1) Dermatología, Hospital General Universitario de Elda. 2) Dermatología, Hospital General Universitario de Alicante 3) Pediatría, Hospital General Universitario de Elda

P-32 NEVUS VERRUCOSO GENERALIZADO: A PROPÓSITO DE UN CASO

F. Benavente Villegas¹, L. Moneva Léniz¹, A. Fuertes Prosper¹, R. García Ruíz¹, M. Martí Ibor², A. Mateu Puchades¹
1) Dermatología, Hospital Universitario Doctor Peset, Valencia 2) Anatomía Patológica, Hospital Universitario Doctor Peset, Valencia

P-33 SÍNDROME DE MEGALENCEFALIA-MALFORMACIÓN CAPILAR, ESPECTRO DE SOBRECRECIMIENTO RELACIONADO CON PIK3CA (PROS)

M. Bertolín-Colilla¹, D. López-Aventín¹, A. Dalmases-Massegué², B. Bellosillo-Paricio², J. Capellades-Font³, R.M. Pujol-Vallverdú¹
1) Dermatología, Hospital del Mar-Parc de Salut Mar, Barcelona 2) Biología Molecular, Hospital del Mar-Parc de Salut Mar, Barcelona 3) Radiología, Hospital del Mar-Parc de Salut Mar, Barcelona

P-34 ACRODERMATITIS DISMETABÓLICA. NO SIEMPRE ES CULPA DEL ZINC

A. Sánchez-Velázquez¹, J.J. Andrés-Lencina¹, C. Vico-Alonso¹, C. Zarco-Olivo¹, P.L. Ortiz-Romero¹, E. González-Guerra¹, A. Guerra-Tapia¹
1) Dermatología y Venereología, Hospital Universitario 12 de Octubre de Madrid

P-35 ENFERMEDAD DE LA ORINA CON OLOR A JARABE DE ARCE: ACRODERMATITIS DISMETABÓLICA

P. Fernández-González¹, J. Jiménez-Cahue¹, D. Buendía-Castano², C. Pindado-Ortega¹, S.M. Stanescu¹, B. Pérez-García¹, M. Fernández-Guarino¹
1) Dermatología, Hospital Ramón y Cajal, Madrid. 2) Pediatría, Hospital Ramón y Cajal, Madrid

P-36 MUTACIONES EN EL GEN ABCA12 EN FAMILIAS ESPAÑOLAS CON ICTIOSIS CONGÉNITA AUTOSÓMICA RECESIVA: EFECTO FUNDADOR Y CORRELACIÓN FENOTIPO-GENOTIPO

U. Esperón-Moldes¹, M. Ginarte², L. Rodríguez-Pazos³, L. Fachal¹, T. Pozo⁴, J. Luelmo-Aguilar⁵, J. Del Boz-González⁶, A. Martín-Santiago⁷, A. Vega¹
1) Genetista, Fundación Pública Galega de Medicina Xenómica-SERGAS, CIBERER, IDIS, Santiago de Compostela, España. 2) Dermatología, Complejo Hospitalario Universitario de Santiago, Facultad de Medicina, Santiago de Compostela 3) Dermatología, Complejo Hospitalario Universitario de Vigo 4) Dermatología, Hospital Universitario Río Hortega, Valladolid 5) Dermatología, Hospital de Sabadell, Barcelona 6) Dermatología, Hospital Costa del Sol, Málaga 7) Dermatología, Hospital Universitari Son Espases, Palma de Mallorca

P-37 HETEROGENEIDAD GENO-FENOTÍPICA DE LAS MUTACIONES EN EL GEN KRT1

P. Chicharro¹, N. Knopfel¹, L. Noguera¹, I. Colmenero¹, A. Torrelo¹, A. Hernández-Martín¹
1) Dermatología, Hospital Infantil Niño Jesús, Madrid

P-39 ICTIOSIS ARLEQUÍN: DOS CARAS DE UNA GENODERMATOSIS DRAMÁTICA

M. Campos Domínguez¹, A. Sánchez Herrero¹, A. Mateos Mayo¹, M. E. Zamora Flores², E. Bueno Martínez³, R. González Sarmiento³, J. Luelmo Aguilar⁴, A. Hernández Martín⁵
1) Dermatología, Hospital General Universitario Gregorio Marañón, Madrid. 2) Neonatología, Hospital General Universitario Gregorio Marañón, Madrid. 3) Medicina Molecular, IBSAL, Facultad de Medicina, Universidad de Salamanca. 4) Dermatología, Consorci Corporació Sanitària Parc Taulí, Sabadell. 5) Dermatología, Hospital Infantil Universitario Niño Jesús

P-41 ALOPECIA CICATRICIAL, ICTIOSIS Y ALTERACIONES ÓSEAS: CONDRODISPLASIA PUNTIFORME LIGADA AL X O SÍNDROME DE CONRADI-HUNERMAN-HAPPLE

C. Vico-Alonso¹, S.I. Palencia Pérez¹, A. Sánchez-Velázquez¹, P.L. Ortiz Romero¹, E. González-Guerra², A. Guerra-Tapia¹
1) Dermatología Médico-Quirúrgica y Venereología, Hospital Universitario 12 de Octubre 2) Dermatología Médico-Quirúrgica y Venereología, Hospital Clínico San Carlos

P-42 ICTIOSIS NEONATAL COMO MANIFESTACIÓN INICIAL DE TRICOTIODISTROFIA

P. Vilas Boas¹, A. Ruedas-Martínez¹, V. Parra Blanco², V. Seidel³, M.E. Seoane Reula⁴, R. Suárez Fernández¹, M. Campos-Domínguez¹
1) Dermatología, Hospital General Universitario Gregorio Marañón, Madrid 2) Anatomía Patológica Hospital General Universitario Gregorio Marañón, Madrid 3) Pediatría, Hospital General Universitario Gregorio Marañón, Madrid 4) Alergia, Hospital General Universitario Gregorio Marañón, Madrid

P-43 HIPOTRICOSIS Y PELO LANOSO EN DOS HERMANOS

J. Piqueras García¹, A. Calle Andrino¹, F. Martínez Castellano², M. Évole Buselli¹
1) Dermatología, Hospital Universitario y Politécnico La Fe (Valencia) 2) Genética, Hospital Universitario y Politécnico La Fe (Valencia)

P-44 CABELLO LANOSO PARCIALMENTE DIFUSO

O. López-Barrantes González¹, C. Rubio Flores¹, C. Garrido Gutiérrez¹, F. Pinedo Moraleda², R.M. Díaz Díaz¹
1) Dermatología, Hospital Universitario Infanta Sofía, San Sebastian de los Reyes, Madrid 2) Anatomía Patológica, Hospital Universitario Fundación Alcorcón, Madrid

P-45 ALOPECIA EN UN NEONATO

E. Rojas-Mora¹, M.J. Alcázar¹, P.P. García-Montero¹, S. Alique¹, J. Company¹, C. Martínez-Morán¹, A. Hernández-Núñez¹
1) Dermatología, Hospital Universitario de Fuenlabrada, Madrid

P-46 MICROSCOPIA CONFOCAL DE FLUORESCENCIA: NUEVA TÉCNICA DIAGNÓSTICA EN DERMATOLOGÍA

A. Calle Andrino¹, F. C. Benavente Villegas¹, C. Prat Torres¹, M. A. González Enseñat¹, C. Jou Muñoz², C. Rovira Zurriaga², M. Roldán Molina³, M. A. Vicente Villa¹
1) Dermatología, Hospital Sant Joan de Déu, Universitat de Barcelona, Barcelona 2) Anatomía Patológica, Hospital Sant Joan de Déu, Universitat de Barcelona, Barcelona 3) Anatomía Patológica, Unidad de Microscopía Confocal, Hospital Sant Joan de Déu, Universitat de Barcelona, Barcelona

P-50 CAMBIOS EN EL PELO DE UNA NIÑA EN TRATAMIENTO CON TRAMETINIB

A. Giacaman¹, A. Quintero², J. Boix-Vilanova¹, O. Corral-Magaña¹, J. Escalas¹, L.J. Del Pozo¹, J.A. Salinas Sanz³, A. Martín-Santiago¹
1) Dermatología, Hospital Universitari Son Espases, Palma de Mallorca. 2) Anatomía Patológica, Hospital Universitari Son Espases, Palma de Mallorca. 3) Hematología y Oncología Pediátrica, Hospital Universitari Son Espases, Palma de Mallorca.

P-52 MUCINOSIS FOLICULAR EN LA INFANCIA

R. Carrascosa de Lome¹, B. Sánchez¹, M. Valdivielso-Ramos¹, M. Martín¹, S. Alonso², P. De la Cueva¹

1) Dermatología, Hospital Infanta Leonor
2) Anatomía Patológica, Hospital Infanta Leonor

P-53 Retroniquia en dos adolescentes: una forma poco conocida de paroniquia

E. Vergara de Caso¹, I. Poveda Montoya¹, D. Romero Pérez¹, L. Schneller-Pavelescu Apetrei¹, P. Álvarez Chinchilla¹, B. Encabo Durán¹, I. Betlloch Mas¹

1) Dermatología médico quirúrgica y Venereología, Hospital General Universitario de Alicante - Instituto de investigación sanitaria y biomédica de Alicante (ISABIAL)

P-54 SIGNO DE HUTCHINSON TRAS REALIZACIÓN DE BIOPSIA DE MATRIZ UNGUEAL

L. Campos Muñoz¹, C. Carranza Romero¹, C. Soto Beauregard², N. Díez-Cabellero Pascual¹, A. Conde Taboada¹, E. López Bran¹

1) Dermatología, Hospital Clínico San Carlos 2) Cirugía Pediátrica, Hospital Clínico San Carlos

P-56 NEUROFIBROMATOSIS TIPO 1: PRESENTACIÓN DE DOS CASOS

M. Pico Valimaña¹, M.A. Romero Cabrera¹, E. Baquero Sánchez¹, P. Martín Carrasco¹, A. González Cabrerizo¹, J.C. Armario Hita¹, D. Del Ojo Cordero¹

1) Dermatología, Hospital Universitario Puerto Real

P-59 PUSTULOSIS EXANTEMÁTICA, FOLICULITIS POR SAMR Y ERITEMA MULTIFORME

R. Alfonso Alberola¹, M. Perez Crespo¹, L. Cuesta Montero¹, M. Leiva Salinas¹, J. Mataix Díaz¹

1) Dermatología, Hospital Marina Baixa. la Vilajoiosa

P-60 TINEA CORPORIS POR UN TRICHOPHYTUM VIOLACEUM: UN PATÓGENO EMERGENTE

S. Fernández Alonso¹, A. Arana Raja¹, L. Bagazgoitia Sáez de Vicuña¹, B. Pérez García¹

1) Dermatología, Hospital Universitario Ramón y Cajal

P-63 NO ES ARTROPATÍA TODO LO QUE PARECE

M. Churruca Grijelmo¹, S. Tabbara Carrascosa¹, H. Cembrero Saralegui¹, M. Martínez García¹, E. Fernández Cogolludo¹, A. Aguilar Martínez¹, A. Imbernón Moya¹, M. Martínez Pérez¹, E. Vargas Laguna¹, M.A. Gallego Valdés¹

1) Dermatología, Hospital Universitario Severo Ochoa

P-64 PILOMATRIXOMAS MÚLTIPLES EN PACIENTE CON TETRASOMÍA 9 EN MOSAICO

D. Martínez Sánchez¹, E. Rojas Mora¹, P.P. García Montero¹, A. Hernández Núñez¹, C. Martínez Morán¹, A. Moreno Torres², J.M. Borbujo Martínez¹

1) Dermatología, Hospital Universitario de Fuenlabrada 2) Anatomía Patológica, Hospital Universitario de Fuenlabrada

P-65 HISTIOCITOSIS DE CÉLULAS DE LANGERHANS CONGÉNITA EROSIVA, UNA FORMA DE PRESENTACIÓN EXCEPCIONAL: A PROPÓSITO DE 3 CASOS

F. Benavente Villegas¹, A. Calle Andriño¹, M. González Enseñat¹, C. Jou Muñoz², M. Suñol Capella², V. Celis Passini³, V. Santa María López³, M. Vicente Villa¹

1) Dermatología, Hospital Sant Joan de Déu, Universitat de Barcelona, Barcelona
2) Anatomía Patológica, Hospital Sant Joan de Déu, Universitat de Barcelona, Barcelona
3) Oncología Pediátrica, Hospital Sant Joan de Déu, Universitat de Barcelona, Barcelona

P-66 MIOFIBROMA INFANTIL SOLITARIO EN UN RECIÉN NACIDO

P. Cerro Muñoz¹, R. García Felipe¹, N. Torrecilla Idoipe², M. Zubiri Ara¹, N. Porta Aznárez¹, A. Morales Callaghan¹, Y. Gilaberte Calzada¹

1) Dermatología, Hospital Universitario Miguel Servet, Zaragoza 2) Anatomía Patológica, Hospital Universitario Miguel Servet, Zaragoza

P-67 PACIENTE DE 14 AÑOS CON LINFOMA DE CÉLULAS B DE LA ZONA MARGINAL PRIMARIO CUTÁNEO TRATADO CON DOXICICLINA

L. Schneller-Pavelescu Apetrei¹, E. Vergara de Caso¹, M. Blanes Martínez¹, M. Niveiro de Jaime², C. Esquembre Menor³

1) Dermatología, Hospital General Universitario de Alicante - ISABIAL 2) Anatomía Patológica, Hospital General Universitario de Alicante - ISABIAL 3) Pediatría, Hospital General Universitario de Alicante - ISABIAL

P-68 LESIÓN NODULAR SUBCUTÁNEA DE VARIOS AÑOS DE EVOLUCIÓN

J. Sabater Abad¹, S. Lucas Truyols¹, A. Arnandis Muñoz¹, M. Matellanes Palacios¹, P. Alemany Monraval², A. Diago Irache³, B. Llombart Cussac³, R. Carmena Ramón¹

1) Dermatología, Hospital Arnau de Vilanova de Valencia 2) Anatomía Patológica, Hospital Arnau de Vilanova de Valencia 3) Dermatología, Instituto Valenciano de Oncología

P-71 PROTUBERANCIA OCCIPITAL EXTERNA: DESCRIPCIÓN DE 4 CASOS CON SU CORRELACIÓN CLÍNICA, RADIOLÓGICA Y ECOGRÁFICA

P.P. García Montero¹, E. Rojas Mora¹, B. Echeverría García¹, C. Martínez Morán¹, D. Martínez Sánchez¹, A. Hernández Núñez¹, J. Borbujo¹

1) Dermatología, Hospital Universitario de Fuenlabrada

P-72 ESTUDIO RETROSPECTIVO DE INGRESOS HOSPITALARIOS EN POBLACIÓN PEDIÁTRICA

A. Hernández-Núñez¹, C. Martínez Morán¹, P.P. García Montero¹, E. Rojas Mora¹, B. Echeverría García¹, D. Martínez Sánchez¹, J. Borbujo Martínez¹

1) Dermatología, Hospital Universitario de Fuenlabrada

P-73 SÍNDROME DE DRESS SIMULTÁNEO EN PADRE E HIJO

D. Morgado-Carrasco¹, X. Fustà-Novell¹, M.A. Vicente Villa², M.A. González Enseñat², J. Ferrando Barberá¹, T. Estrach Panella¹

1) Dermatología, Hospital Clínic de Barcelona 2) Dermatología, Hospital Sant Joan de Déu, Barcelona

P-74 PSEUDOAINHUM TRAUMÁTICO: HALLAZGOS ECOGRÁFICOS

V. Melgar Molero¹, M. I. Burón Álvarez¹, M. A. Álvarez López¹, M. González Olivares¹, C. Pérez Hortet¹, C. Villegas Fernández¹

1) Dermatología, Hospital Universitario Sanitas La Moraleja

P-75 ÚLCERA CONGÉNITA EN ANTEBRAZO E INFARTO CEREBRAL

J. Riera-Monroig¹, I. Marín Berruero², J.M. Rodríguez Miguélez¹, J. Ferrando Barberá¹

1) Dermatología y Neonatología, Hospital Clínic de Barcelona 2) Pediatría, Hospital Sant Joan de Déu, Esplugues de Llobregat

P-76 VASCULOPATÍA LIVEDOIDE CON BUENA RESPUESTA A TRATAMIENTO ANTICOAGULANTE

L. M. Moneva Léniz¹, F. C. Benavente Villegas¹, P. Pose Lapausa², A. Mateu Puchades¹

1) Dermatología y Venereología Médico Quirúrgica, Hospital Universitario Doctor Peset de Valencia 2) Anatomía Patológica, Hospital Universitario Doctor Peset de Valencia

P-78 RESPUESTA DE HEMANGIOMAS INFANTILES INTRACRANEALES A PROPRANOLOL ORAL EN UN CASO ATÍPICO DE SÍNDROME DE PHACES

A. Ruedas Martínez¹, PT. Vilas Boas Da Silva¹, A. Alegre Sánchez⁴, MI. Pescador Chamorro², Y. Ruíz Martín³, R. Suárez Fernández¹, M. Campos Domínguez¹

1) Dermatología, Hospital General Universitario Gregorio Marañón. Madrid
2) Neonatología, Hospital General Universitario Gregorio Marañón. Madrid
3) Radiología Pediátrica, Hospital General Universitario Gregorio Marañón. Madrid
4) Dermatología, Hospital Universitario Ramón y Cajal. Madrid

P-79 HEMANGIOMA RETICULAR ABORTIVO O MÍNIMAMENTE PROLIFERATIVO CON LIPOATROFIA: UNA ASOCIACIÓN INFRECUENTE

JL. Agudo Mena¹, JM. Azaña Defez¹, G. Ochando Ibernón¹, ML. Martínez Martínez¹, ME. Gómez Sánchez², MT. López Villaescusa³

1) Dermatología, Complejo Hospitalario Universitario de Albacete 2) Dermatología, Hospital General de Villarrobledo, Albacete 3) Dermatología, Hospital General de Almansa, Albacete

P-80 NEVUS VASCULAR MIXTO GENERALIZADO

I. Vázquez-Osorio¹, M. González-Sabín¹, L. González-Lara¹, E. Rodríguez-Díaz¹

1) Dermatología, Hospital Universitario de Cabueñes, Gijón

P-81 MALFORMACIONES VASCULARES ASOCIADAS A SOBRECRECIMIENTO: DIFERENCIANDO SINDROMES CON DISTINTO PRONÓSTICO

M. E. Gómez Sánchez¹, J. M. Azaña Defez², M. L. Martínez Martínez², M. T. López Villaescusa³, J. L. Agudo Mena², O. Ibernón Gemma²

1) Dermatología, Hospital de Villarrobledo
2) Dermatología, Complejo Hospitalario Universitario de Albacete 3) Dermatología, Hospital de Almansa

P-82 SÍNDROME MEGALOENCEFALIA-MALFORMACIÓN CAPILAR DENTRO DEL ESPECTRO PROS, UN NUEVO CASO

C. Matas Nadal¹, X. Soria Gili¹, E. Baselga Torres², C. Cortés Pinto¹, J. Àngel Baldó¹, JM. Casanova Seuma¹

1) Dermatología, Hospital Universitari Arnau de Vilanova, Lleida 2) Dermatología, Hospital de la Santa Creu i Sant Pau, Barcelona

P-84 MALFORMACIÓN GLOMOVENOSA TIPO PLACA. PRESENTACIÓN DE UN CASO

C. M. Alcántara Reifs¹, M. Ayala Blanca², G. Garnacho Saucedo³

1) Dermatología, Hospital Alto Guadalquivir, Andújar 2) Anatomía Patológica, Hospital Comarcal de Antequera 3) Dermatología, Hospital Universitario Reina Sofía, Córdoba





GRUPO ESPAÑOL DE DERMATOLOGÍA PEDIÁTRICA

COORDINADORA:

Dra. Ana Martín-Santiago

ORGANIZADOR 29 REUNIÓN GEDP MÁLAGA

Dr. Ángel Vera Casaño

MIEMBROS DE HONOR

Camacho Martínez, Francisco

Conejo-Mir Sánchez, Julián

Díaz Pérez, José Luis

Iglesias Díaz, Luis

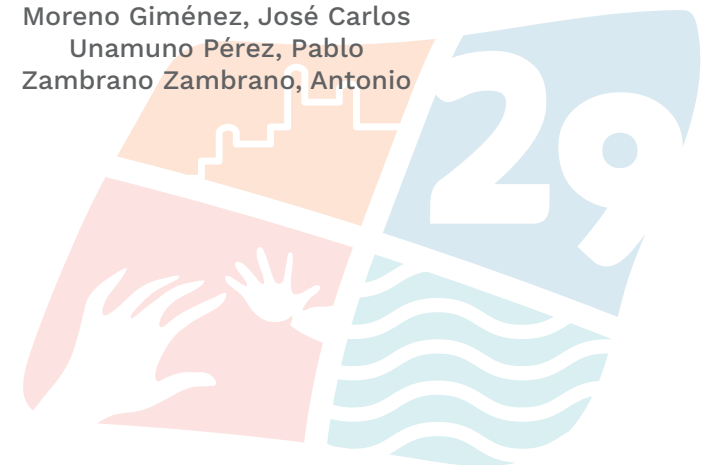
López-Barrantes Victor

Mascaró Ballester, José María

Moreno Giménez, José Carlos

Unamuno Pérez, Pablo

Zambrano Zambrano, Antonio



MIEMBROS NUMERARIOS

Aguilera Piero, Paula
Alegre De Miquel, Víctor
Alfonso Alberola, Remedios
Armarío Hita, José
Azaña Defez, José Manuel
Azón Masoliver, Antoni
Bagazgoitia Sáez de Vicuña, Lorea
Bartralot Soler, Ramón
Baselga Torres, Eulalia
Batalla Cebey, Ana
Bauza Alonso, Ana
Bel Pla, Susana
Bernabeu Wittel, José
Betlloch Mas, Isabel
Bielsa Marsol, Isabel
Blanes Martínez, Mar
Boada García, Aram
Bodet Castillo, Domingo
Borregón Nofuentes, Paloma
Brualla Palazón, Daniel A.
Camacho Martínez, Francisco
Campos Domínguez, Minia
Carranza Romero, Carmen
Casals Andreu, Miquel
Corella Vicente, Francesca
De Lucas Laguna, Raúl
Del Boz González, Francisco Javier
Del Pozo Losada, Jesús
Delgado Vicente, Sonsoles
Díaz Pérez, Jose Luís
Domínguez Cruz, Javier J.
Echeverría García, Begoña
Escudero Ordoñez, Jerónimo
Esteve Martínez, Altea
Estrach Panella, M^a Teresa
Evole Buselli, Montserrat
Feito Rodríguez, Marta

Fernández Chico, Natalia
Fernández Jorge, Beatriz
Fernández Torres, Rosa M^a
Ferrandíz Foraster, Carlos
Ferrando Barberá, Juan
Fonseca Capdevila, Eduardo
Fraile Alonso, M^a Carmen
Galán Gutiérrez, Manuel
Gámez Pérez, Lucía
García Acebes, Carmen R.
García Bravo, Begoña
García Dorado, Jesús
García Millán, Cristina
García Muret, Pilar
García-Patos Briones, Vicente
Garnacho Saucedo, Gloria
Gilaberte Calzada, Yolanda
Gilaberte Pena, Montserrat
Gómez Moyano, Elisabeth
González Cabrerizo, Antonio
González Enseñat, María Antonia
González Guerra, Elena
González Hermosa, M^a Del Rosario
Grau Salvat, Cristina
Grimalt Santacana, Ramón
Guerra Tapia, Aurora
Hernández Martín, Ángela
Hernández Núñez, Almudena
Hernanz Hermosa, José Manuel
Jiménez Puya, Rafael Jesús
Jorquera Barquero, Enrique
Lázaro Ochaíta, Pablo
López Castillo, Verónica
López Villaescusa, M^a Teresa
López-Barrantes González, Olivia
López-Barrantes Trinchat, Víctor
Lucas Costa, Ana

MIEMBROS NUMERARIOS

Luelmo Aguilar, Jesús
Maroñas Jiménez, Lidia
Martí Fajardo, Nuria
Martín Díaz, M^a Ángeles
Martín González, Trinidad
Martín Gutiérrez, Francisco José
Martín Hernández, José M^a
Martín Santiago, Ana
Martínez Barranca, María Luisa
Martínez García, Silvestre
Martínez Martínez, M^a Luisa
Martínez Menchón, Teresa
Martínez Peinado, Carmen
Martínez Pilar, Leandro J.
Mascaró Ballester, Jose María
Mascaró Galy, José Manuel
Medina Baquerizo, Isabel
Miguel Hernández, Ana Patricia
Mollet Sánchez, Jordi
Monteagudo Sánchez, Benigno
Montesinos Villaescusa, Encarnación
Moreno Giménez, José Carlos
Nagore Enguádanos, Eduardo
Noguera Morel, Lucero
Nuño González, Almudena
Pascual López, Marta
Pastor Jane, Laia
Peña Penabad, Carmen
Pérez García, Bibiana
Pérez Hortet, Cristina
Pico Valimaña, Mercedes
Prat Torres, Carolina
Puig Sanz, Luis
Pujol Montcusi, Josep A.
Pujol Vallverdú, Ramón M.
Ramírez Andreu, Antonio

Ramón Sapena, Regina Loreto
Repiso Montero, Trinidad
Ribera Pibernat, Miquel
Rodríguez Bandera, Ana Isabel
Rodríguez Caruncho, Clara
Rodríguez Serna, Mercedes
Rodríguez Vázquez, María
Roe Crespo, Esther
Rojo García, Jose M^a
Romero Cabrera, Miguel Ángel
Romero Gómez, Javier
Roncero Riesco, Mónica
Rubio Flores, Cristina
Sabat Santandreu, Mireia
Salido Vallejo, Rafael
Samaniego González, Elia
Sánchez Schmidt, Julia M.
Segurado Rodríguez, M^a Agustina
Sendino Gómez, Rosario
Seoane Pose, María José
Soria Gili, Xavier
Suárez Hernández, José
Tercedor Sánchez, Jesús
Torrelo Fernández, Antonio Torrelo
Unamuno Pérez, Pablo
Valdivielso Ramos, Marta
Valverde Blanco, Francisco
Vázquez Veiga, Hugo Alberto
Vélez García-Nieto, Antonio
Vera Casaño, Ángel
Vicente Villa, Asunción
Vilarrasa Rull, Eva
Villegas Fernández, Cristina
Zaballos Diego, Pedro
Zubiri Ara, M^a Luisa



Patrocina:

A-DERMA
AVENA RHEALBA®

DUCRAY
LABORATOIRES DERMATOLOGIQUES

Pierre Fabre
DERMATOLOGIE

SKIN EXPERTISE
IN OUR DNA